JenDental
UKRAINE

КОМПОЗИТНАЯ РЕСТАВРАЦИОННАЯ СИСТЕМА

JEN-FAVORITE LC / JEN-RADIANCE / JEN-RADIANCE MOLAR / JEN-RADIANCE FCP / JEN-RADIANCE WA

КОМПОЗИТНАЯ РЕСТАВРАЦИОННАЯ СИСТЕМА "JF/JR"

- *Наногибридный композит* ***Jen-Favorite LC***
- *Микрогибридный композит* ***Jen-Radiance***
- *Высоконаполненный композит* ***Jen-Radiance Molar***
- *Текучие композитные краски* ***Jen-Radiance FCP***
- *Моделировочная смола* ***Jen-Radiance WA***

JenDental UKRAINE

КОМПОЗИТНАЯ РЕСТАВРАЦИОННАЯ СИСТЕМА “JENDENTAL-UKRAINE” ВКЛЮЧАЕТ В СЕБЯ МАТЕРИАЛЫ СЛЕДУЮЩИХ ВИДОВ И ОТТЕНКОВ:

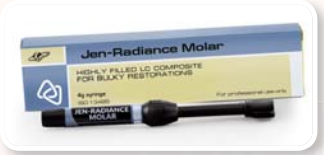

JEN-FAVORITE LC – УНИВЕРСАЛЬНЫЙ НАНОГИБРИДНЫЙ РЕСТАВРАЦИОННЫЙ КОМПОЗИТ

- *2 прозрачных оттенка: I (Incisal); IOP (Incisal Opaline);*
- *7 оттенков эмали: A1-E; A2-E; A3-E; A3,5-E; B1-E; B2-E; C2-E;*
- *9 оттенков дентина: A1-D; A2-D; A3-D; A3,5-D; A4-D; B0,5-D; B1-D; B2-D; C2-D;*
- *3 опаковых оттенка: WOP (White Opaquer), UO (Universal Opaquer), LO (Light Opaquer).*

Материал Jen-Favorite LC выпускается в шприцах по 4 г. Также в наборах по 4, 6, 7 и 12 шприцев.

JEN-RADIANCE – УНИВЕРСАЛЬНЫЙ МИКРОГИБРИДНЫЙ РЕСТАВРАЦИОННЫЙ КОМПОЗИТ

- *6 прозрачных оттенков: IOP, I, OR (Opal Rosy), OY (Opal Yellow), OBL (Opal Blue), OG (Opal Gray);*
- *12 оттенков эмали: A1-E, A2-E, A3-E, A3.5-E, A4-E, B0.5-E, B1-E, B2-E, C2-E, C3-E, D2-E, D3-E;*
- *14 опаковых (основной дентин) оттенков: A1-O, A2-O, A3-O, A3.5-O, A4-O, A5-O, B0.5-O, B1-O, B2-O, B3-O, C2-O, C3-O, D2-O, D3-O;*
- *8 суперопаковых оттенков: A1-SO, A2-SO, A3-SO, B2-SO, UO (Universal Opaquer), SWOP (Super White Opaquer), WOP (White Opaquer), OBR (Opaquer Bright).*

Материал Jen-Radiance выпускается в шприцах по 4 г. Также в наборах по 4, 6, 7 и 12 шприцев.

JEN-RADIANCE MOLAR – ВЫСОКОНАПОЛНЕННЫЙ КОМПОЗИТ ДЛЯ ЖЕВАТЕЛЬНОЙ ГРУППЫ ЗУБОВ

- *Оттенок: U (Универсальный) – в шприцах по 4 г.*

JEN-RADIANCE FCP – ТЕКУЧИЕ КОМПОЗИТНЫЕ КРАСКИ ДЛЯ ЦВЕТОВОГО МОДЕЛИРОВАНИЯ

- *Jen-Radiance FCP (Brown) – для воссоздания натурального цвета фиссур.*
- *Jen-Radiance FCP (Ochre) – для цветовой коррекции некоторых участков зубов (трещины в молодых и пожилых зубах, табачные пятна и т.п.).*
- *Jen-Radiance FCP (Black) – для расширения диапазона (изменения оттенков) существующих красок.*
- *Jen-Radiance FCP (White) – для имитации характеристических особенностей зубов (гиперкальцификация, флюороз и т.п.), в качестве маскирующего агента.*
- *Jen-Radiance FCP (Grey) – для характеризации режущего края (голубое свечение молодой эмали, подчеркивание прозрачных оттенков).*

Jen-Radiance FCP – в шприцах по 2 мл.

JEN-RADIANCE WA (Wetting Agent) – МОДЕЛИРОВОЧНЫЙ СВЕТООТВЕРЖДАЕМЫЙ АГЕНТ

Jen-Radiance WA – в шприцах по 2 мл.

Jen-Favorite LC – универсальный нанокомпозитный реставрационный материал. Наногибридная формула обеспечивает материалу отличные эстетические свойства, превосходную полируемость и улучшенные мануальные свойства. А также, выдающиеся механические и физические характеристики, такие, как: рентгеноконтрастность, прочность на излом, прочность на сжатие и на разрыв.

JEN-FAVORITE LC

Универсальный наногибридный композит для выполнения высокоэстетичных реставраций

ПРЕИМУЩЕСТВА:

- *Jen-Favorite LC представляет собой набор хорошо подобранных прозрачных, полупрозрачных и опаковых материалов, что обеспечивает отличную эстетику выполненных реставраций.*
- *Jen-Favorite LC позволяет с успехом проводить реставрации, как на передних, так и на жевательных зубах.*
- *Спектр флуоресценции материала близок к спектру флуоресценции протеина натуральных зубов, что позволяет проводить реставрации на высочайшем уровне с учетом всех современных требований эстетики.*
- *Материал обладает выраженным эффектом «хамелеона», позволяющим ему идеально маскироваться в полости.*
- *Материал отлично полируется, что обеспечивает реставрациям естественную эстетику.*
- *Прекрасные мануальные качества – материал пластичен и не липнет к инструменту.*
- *Высокие эстетические и оптические качества материала позволяют выполнять реставрации как по классической технике, так и по технике послойного нанесения (метод «стратификации»).*

ПОКАЗАНИЯ К ПРИМЕНЕНИЮ:

- *Высокоэстетичное восстановление полостей I, II, III, IV и V класса.*
- *Изготовление вкладок и накладок.*
- *Сендвич-техника.*
- *Шинирование.*
- *Моделировка культи.*

УЛУЧШЕННЫЕ МАНУАЛЬНЫЕ СВОЙСТВА:

- *При разработке материала особое внимание уделялось улучшению мануальных качеств материала. Jen-Favorite LC достаточно пластичен и в то же время хорошо держит форму, даже будучи нагретым до температуры человеческого тела. В то же время материал не липнет и не тянется за инструментом, что позволяет легко и быстро вносить его и адаптировать в полости.*

JEN-FAVORITE LC ИМЕЕТ ШИРОКУЮ ПАЛИТРУ, СОСТОЯЩУЮ ИЗ БОЛЕЕ 20 ОТТЕНКОВ, ПРЕДСТАВЛЕННЫХ В ЧЕТЫРЕХ СТЕПЕНЯХ ОПАКОВОСТИ:

- *2 прозрачных оттенка: I (Incisal); IOP (Incisal Opaline);*
- *7 оттенков эмали: A1-E; A2-E; A3-E; A3,5-E; B1-E; B2-E; C2-E;*
- *9 оттенков дентина: A1-D; A2-D; A3-D; A3,5-D; A4-D; B0,5-D; B1-D; B2-D; C2-D;*
- *3 опаковых оттенка: WOP (White Opaquer), UO (Universal Opaquer), LO (Light Opaquer).*

Материал Jen-Favorite LC выпускается в наборах по 4, 6, 7 и 12 шприцев.
Подробнее смотрите на странице 13.

1

2

3

КЛИНИЧЕСКИЙ СЛУЧАЙ ИЗ ПРАКТИКИ ВРАЧА-СТОМАТОЛОГА ЛИТВИН Т. В.

Литвин Татьяна Викторовна
Практикующий врач-стоматолог, профессиональный консультант компании «JenDental-Ukraine», частная практика, г. Киев.

Исходная ситуация:
В клинику обратилась пациентка с жалобой на неудовлетворительное состояние реставраций фронтальной группы зубов верхней челюсти. При осмотре на зубах 12, 11; 21, 22 обнаружены фотополимерные пломбы, которые имеют изменения в цвете, нарушение краевого прилегания и вторичный кариес.

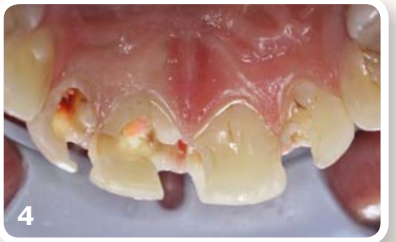

Фото 1, 2. *Исходная ситуация.*

Фото 3, 4. *После снятия пломб с зубов 12; 11 было проведено эндодонтическое перелечивание этих зубов.*

Фото 5. *До начала реставрации были получены оттиски с обеих челюстей и изготовлен силиконовый шаблон.*

Фото 6. *Далее было проведено протравливание ортофосфорной кислотой эмали в течение 30 секунд и дентина в течение 15 секунд.*

Фото 7. *Нанесение и втирание в поверхности зубов адгезива, его полимеризация.*

продолжение >>>

КЛИНИЧЕСКИЙ СЛУЧАЙ ИЗ ПРАКТИКИ ВРАЧА-СТОМАТОЛОГА ЛИТВИН Т. В.

Литвин Татьяна Викторовна
Практикующий врач-стоматолог, профессиональный консультант компании «JenDental-Ukraine», частная практика, г. Киев.

Фото 8. *Первым этапом в реставрации зубов было создание небных поверхностей по силиконовому шаблону, нанесение на силиконовый шаблон фотополимерного материала Jen-Favorite LC оттенка A1-E, его припасовка и адаптация к небной поверхности зубов при помощи кисти с моделировочной смолой Jen-Radiance WA и его полимеризация в течение 20 секунд на каждый зуб.*

Фото 9. *После снятия силиконового шаблона произведена дополимеризация небных поверхностей этих зубов по 20 секунд на каждый зуб.*

Фото 10. *Восстановление апроксимальных поверхностей и тела зубов по технике стратификации: выбранный оттенок + 2,5. То есть, исходный цвет зуба – A1, поэтому первый слой опака был на 2,5 оттенка темнее – A3,5-D, которым выкладывалась область ближе к шейке зуба. После этого, тело зуба выкладывалось оттенком опака A3-D, A2-D, а участки ближе к режущему краю, как и мамелоны, были выложены опаком A1-D, с постоянной конденсацией кистью с моделировочной смолой Jen-Radiance WA для лучшего прилегания слоев.*

Фото 11. *Завершающая моделировка вестибулярных поверхностей этих зубов была проведена эмалевыми оттенками Jen-Favorite LC A1-E и A2-E, также с использованием моделировочной смолы Jen-Radiance WA.*

Фото 12. *После была проведена коррекция по прикусу реставраций, шлифовка резинками Jiffy Polishing и полирование щеткой Jiffy Goat Hair (компании Ultradent) с использованием полировочной пасты Diamont Polish (UD). И в конце следовало покрытие реставраций Perma-Seal (UD) для улучшенного блеска реставраций.*

Фото 13. *Окончательный вид реставрации после шлифовки и полировки.*

Фото 14. *Окончательный вид реставрации спустя две недели после всех реставрационных процедур.*

1

2

3

КЛИНИЧЕСКИЙ СЛУЧАЙ ИЗ ПРАКТИКИ ВРАЧА-СТОМАТОЛОГА ГОЛИНКИ О. П.

Голинка Ольга Павловна
Практикующий врач-стоматолог, консультант по материалам компании «JenDental-Ukraine», частная практика, г. Киев.

Исходная ситуация:
Пациентка А., 18 лет, обратилась с жалобами на кратковременные боли от холодного в области зубов 26, 25. На окклюзионной поверхности указанных зубов имеется кариозное поражение. Эмаль окклюзионной поверхности практически не затронута.

Фото 1. *Исходная ситуация: кариозное поражение 26, 25, 24 зубов.*

Фото 2. *Изготовление окклюзионной матрицы с 25 зуба с помощью жидкого коффердама и микробраша.*

Фото 3. *Вид кариозных полостей 26, 25, 24 зубов после препарирования.*

Фото 4. *Нанесение травильного геля Phospho-Jen AS на 30 секунд на эмаль и 15 секунд на дентин.*

Фото 5. *Нанесение адгезива Jen-Unibond с последующей его полимеризацией.*

Фото 6. *Создание адаптационного слоя с помощью жидкотекучего композита Jen LC-Flow (оттенка UO).*

Фото 7. *Первый дентинный слой восстановлен оттенком A2-D материала Jen-Favorite LC, с последующей полимеризацией.*

продолжение >>>

Фото 8. *Моделирование жевательной поверхности 26 зуба при помощи окклюзионного штампа (для изоляции использован слой целлофана). Использован эмалевый оттенок фотокомпозитного материала Jen-Favorite LC A1-E.*

Фото 9. *Вид зубов с характеризацией фиссур. Внутреннее прокрашивание 25 и 26 зуба, внешнее прокрашивание 24 зуба.*

Фото 10. *С целью создания глубины цвета характеризация фиссур проводилась красками Jen-Radiance FCP (смешивались между собой цвета Brown и Ochre).*

Фото 11. *Общий вид реставрации после финишной шлифовки обработки и полировки системой Sof-Lex™ Spiral Wheels.*

КОМПОЗИТНАЯ РЕСТАВРАЦИОННАЯ СИСТЕМА “JENDENTAL-UKRAINE”

КОМПЛЕКТАЦИЯ НАБОРОВ JEN-FAVORITE LC

	Название набора	Состав набора	Количество материала в наборе
12-ШПРИЦОВ	**JEN-FAVORITE LC** **JF** 12x Professional Regular Kit	Jen-Favorite LC – A1-D, A2-E, A2-D, A3-D, A3-E, A3.5-D, B2-D, B2-E, LO, UO, I (Incisal), IOP (Incisal Opaline).	12 шприцов по 4 г / Всего - 48 г
	JEN-FAVORITE LC **JF** 12x Professional Whiten Kit	Jen-Favorite LC – A1-E, A1-D, A2-E, A2-D, A3-D, A3-E, B1-D, B2-E, B0.5-D, LO, WOP (White Opaquer), IOP (Incisal Opaline).	12 шприцов по 4 г / Всего - 48 г
7-ШПРИЦОВ	**JEN-FAVORITE LC, JFFL** 7x Combi Kit	Jen-Favorite LC – A2-E, A2-D, A3-E, A3-D, I (Incisal) Jen LC-Flow – A2, A3 (шприцы по 3 гр.) / Jen Unibond (флакон – 6 гр.) Phospho-Jen AS (шприц 5 мл.)	5 шприцов по 4 г + 2 шприца по 3 г Всего - 26 г + адгезив и травильный гель
6-ШПРИЦОВ	**JEN-FAVORITE LC, JF** 6x Advanced Kit	Jen-Favorite LC – A2-E, A2-D, A3-E, A3-D, LO, I (Incisal)	6 шприцов по 4 г / Всего - 24 г
4-ШПРИЦА	**JEN-FAVORITE LC, JF** 4x Starter Kit	Jen-Favorite LC – A2-E, A2-D, A3-E, A3-D	4 шприца по 4 г / Всего - 16 г

Jen-Radiance – универсальный микрогибридный композит с уникальным бимодальным наполнителем (средний размер частиц – 0,4 – 0,7 мкм для основного наполнителя и 0,02 – 0,04 мкм для нанонаполнителя, наполненность по весу – 79%). Материал сочетает в себе превосходную эстетику и отличную полируемость свойственную нанокомпозитам, и выдающиеся физические характеристики микрогибридного композита.

JEN-RADIANCE

Универсальный микрогибридный композитный материал для выполнения высокоэстетичных реставраций

ПРЕИМУЩЕСТВА:

- *Наполненность материала составляет 79% по весу, при среднем размере частиц бимодального наполнителя:*
  - *основная рентгеноконтрастная фаза – 0.4 – 0.7 мкм;*
  - *нанофаза – 20 – 40 нм (нанометров).*
- *Отличная полируемость, достигнутая благодаря наполнителю.*
- *Прекрасные мануальные качества – материал пластичен и не липнет к инструменту.*
- *Высокие эстетические и оптические качества – материал позволяет выполнять реставрации как по классической технике, так и по технике послойного нанесения (метод “стратификации”).*
- *Высокие физические характеристики материала, в частности:*
  - *прочность на изгиб – 115 – 125 Мпа;*
  - *прочность на сжатие – 410 Мпа.*
- *Спектр флуоресценции материала близок к спектру флуоресценции протеина натуральных зубов, что позволяет проводить реставрации на высочайшем уровне с учетом всех современных требований к эстетике.*
- *Материал обладает выраженным эффектом «хамелеона», позволяющим ему маскироваться в полости за счет внутреннего отражения и дисперсии света.*

ПОКАЗАНИЯ К ПРИМЕНЕНИЮ:

- *Высокоэстетичное восстановление полостей I, II, III, IV и V класса.*
- *Изготовление вкладок и накладок.*
- *Сендвич-техника.*
- *Шинирование.*
- *Моделировка культи.*

МЕТОДИКА ПРИМЕНЕНИЯ:

- *Полость препарируется по стандартной методике. В случае глубоких кариозных полостей используйте для защиты пульпы прокладочный материал на основе гидроокиси кальция, например Jen-Line LCF.*

JEN-RADIANCE ИМЕЕТ ШИРОЧАЙШУЮ ПАЛИТРУ, СОСТОЯЩУЮ ИЗ 40 ОТТЕНКОВ, ПРЕДСТАВЛЕННЫХ В ЧЕТЫРЕХ СТЕПЕНЯХ ОПАКОВОСТИ:

- *6 прозрачных оттенков: IOP, I, OR (Opal Rosy), OY (Opal Yellow), OBL (Opal Blue), OG (Opal Gray);*
- *12 оттенков эмали: A1-E, A2-E, A3-E, A3.5-E, A4-E, B0.5-E, B1-E, B2-E, C2-E, C3-E, D2-E, D3-E;*
- *14 опаковых (основной дентин) оттенков: A1-O, A2-O, A3-O, A3.5-O, A4-O, A5-O, B0.5-O, B1-O, B2-O, B3-O, C2-O, C3-O, D2-O, D3-O;*
- *8 суперопаковых оттенков: A1-SO, A2-SO, A3-SO, B2-SO, UO (Universal Opaquer), SWOP (Super White Opaquer), WOP (White Opaquer), OBR (Opaquer Bright).*

Jen-Radiance в наборах по 4, 6, 7 и 12 шприцев.
Подробнее смотрите на странице 36.

1

2

3

КЛИНИЧЕСКИЙ СЛУЧАЙ ИЗ ПРАКТИКИ ВРАЧА-СТОМАТОЛОГА ЛИТВИН Т. В.

Литвин Татьяна Викторовна
Практикующий врач-стоматолог, профессиональный консультант компании «JenDental-Ukraine», частная практика, г. Киев.

Исходная ситуация:
В клинику обратилась пациентка с жалобой на неправильную форму зубов верхней и нижней челюсти. Зубы 12, 11; 21, 22; 32, 31; 41, 42 имеют стираемость неправильной формы вследствие нарушения прикуса и вредной привычки в прошлом (чистить семечки зубами).

Фото 1. *Исходная ситуация. Зубы имеют стираемость неправильной формы в следствие нарушения прикуса и вредной привычки.*

Фото 2. *Препарирование зубов 12, 11; 21, 22.*

Фото 3. *Протравливание ортофосфорной кислотой Phospho-Jen AS, эмали в течение 30 секунд и дентина 15 секунд.*

Фото 4. *Нанесение и втирание в поверхности зубов однокомпонентного адгезива Jen-Unibond.*

Фото 5. *Зубы реставрированы по технике прямой реставрации материалом Jen-Radiance. Оттенок дентина A3-O в области шейки зуба, все тело зуба выполнено оттенком дентина A2-O, и перекрытие оттенком эмали A1-E.*

Фото 6. *Вид реставрации с небной стороны.*

Фото 7. *Вид отреставрированной верхней челюсти после шлифовки и полировки.*

продолжение >>>

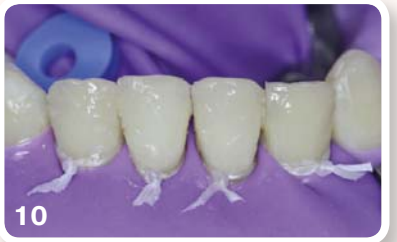

КЛИНИЧЕСКИЙ СЛУЧАЙ ИЗ ПРАКТИКИ ВРАЧА-СТОМАТОЛОГА ЛИТВИН Т. В.

Литвин Татьяна Викторовна
Практикующий врач-стоматолог, профессиональный консультант компании «JenDental-Ukraine», частная практика, г. Киев.

Фото 8. *Исходное состояние передних зубов нижней челюсти.*

Фото 9. *Препарирование зубов 32, 31; 41, 42.*

Фото 10. *После адгезивной подготовки (с использованием травильного геля Phospho-Jen AS и однокомпонентного адгезива Jen-Unibond), проводим моделирование зубов фронтальной группы нижней челюсти по тому же протоколу.*

Фото 11. *Припасовку и адаптацию проводим при помощи силиконового адаптера, смоченного в моделировочной смоле Jen-Radiance WA.*

Фото 12. *Проведена реставрация фронтальных зубов нижней челюсти.*

Фото 13. *Окончательный вид реставрации после шлифовки и полировки с использованием полировочной пасты Diamont Polish.*

Фото 14. *Окончательный вид реставрации (верхней и нижней челюсти).*

11

12

13

Вид улыбки:

- *ДО: Исходная ситуация.*
- *ПОСЛЕ: Спустя две недели после всех реставрационных процедур.*

ДО

ПОСЛЕ

14

1

2

3

КЛИНИЧЕСКИЙ СЛУЧАЙ ИЗ ПРАКТИКИ ВРАЧА-СТОМАТОЛОГА ЗАГОРОДНЕГО В. В.

Загородний Вадим Викторович

Практикующий врач-стоматолог, частная практика, г. Хмельницкий.

Исходная ситуация:

Пациентка М, 19 лет. Потеря 21 зуба в результате травмы. Планируется имплантация. Временная реабилитация при помощи адгезивного мостовидного протеза. Возможность изучить эстетические свойства материала Jen-Radiance при реставрации фронтальных зубов. Использовались опаковые и эмалевые оттенки материала, а также опалесцирующие оттенки для режущего края. Конструкция изготавливалась с помощью стекловолоконной ленты Интерлиг (Ангелус).

1

2

3

КЛИНИЧЕСКИЙ СЛУЧАЙ ИЗ ПРАКТИКИ ВРАЧА-СТОМАТОЛОГА ОХОТСКОЙ Е. Л.

Охотская Екатерина Леонидовна
Практикующий врач-стоматолог,
частная практика, г. Киев.

Исходная ситуация:
Масштабная работа по реставрации 11, 12, 13, 14, 15; 21, 22, 23, 24, 25; 31, 32, 33; 41, 42 зубов. Исходный цвет А2. Но, в связи с работой в телекоммуникационной сфере у пациентки возникла острая необходимость иметь еще более белые, красивые и "молодые" зубы.

продолжение >>>

КЛИНИЧЕСКИЙ СЛУЧАЙ ИЗ ПРАКТИКИ ВРАЧА-СТОМАТОЛОГА ОХОТСКОЙ Е. Л.

Охотская Екатерина Леонидовна
Практикующий врач-стоматолог, частная практика, г. Киев.

Фото 1, 2. *Исходная ситуация, общий вид верхней и нижней челюсти. Месяц назад была проведена профессиональная чистка зубов и домашнее отбеливание с использованием 20% отбеливающего геля Opalescence.*

Фото 3. *После процедуры минимально-инвазивного препарирования проводим адгезивную обработку с помощью адгезива Jen-Unibond.*

Фото 4. *Нанесение на режущий край и вестибулярную поверхность жидкотекучего композита Jen LC-Flow B2.*

Фото 5. *Нанесение опакового оттенка композита Jen-Radiance (B1-O) на вестибулярную поверхность.*

Фото 6. *Нанесение эмалевого оттенка композита Jen-Radiance (B1-E).*

Фото 7. *Завершающим слоем для придания зубам эффекта "молодой" эмали наносим оттенок Jen-Radiance OBL (Opal Blue).*

Фото 8. *Вид нижней челюсти до реставрации.*

Фото 9. *Проведена реставрация фронтальной группы зубов нижней челюсти по тому же протоколу.*

Фото 10. *Общий вид всех отреставрированных зубов после финишной шлифовки и полировки.*

Фото 11. *Вид реставраций после финишной шлифовки и полировки (с левой стороны).*

Фото 12. *Вид реставраций спустя месяц. Зубы имеют натуральный, естественный вид с ярковыраженным эффектом "молодой" эмали.*

Jen-Radiance Molar является светоотверждаемым, рентгеноконтрастным и фторсодержащим композитным пломбировочным материалом, предназначенным для пломбирования полостей I и II класса. Материал Jen-Radiance Molar обладает высокой степенью прозрачности и очень низкой усадкой при полимеризации (1.63 %), что делает возможным нанесение его слоями толщиной до 5 мм с минимальным полимеризационным стрессом.

JEN-RADIANCE MOLAR

Высоконаполненный композит для жевательной группы зубов

ПРЕИМУЩЕСТВА:

- *Высокая наполненность материала (82%), обусловленная новой формулой бимодального наполнителя со средним размером частиц:*
  - *основная рентгеноконтрастная фаза – до 8 мкм;*
  - *нанофаза – 10 – 30 нм (нанометров).*
- *Совместим и прекрасно сочетается со всеми типами опаковых и эмалевых композитных материалов на основе метакрилата, предназначенных для эстетического моделирования эмалевых поверхностей.*
- *Низкая полимеризационная усадка (менее 1.63%).*
- *Прекрасные мануальные качества – материал пластичен и не липнет к инструменту.*
- *Коэффициент термического расширения (КТР) максимально близкий к тканям зуба – 24х10 – 6 см/см°С.*
- *Высокие физические характеристики материала, в частности:*
  - *прочность на изгиб – 140 Мпа;*
  - *прочность на сжатие – 340 Мпа*
- *Выпускается в универсальном прозрачном оттенке U для обеспечения максимальной глубины полимеризации.*
- *Неотвержденный материал обладает повышенной устойчивостью к естественному и искусственному освещению.*
- *Материал рентгеноконтрастен и содержит фтор.*

КОМПОЗИТНАЯ РЕСТАВРАЦИОННАЯ СИСТЕМА “JENDENTAL-UKRAINE”

ВЫСОКОНАПОЛНЕННЫЙ КОМПОЗИТ JEN-RADIANCE MOLAR

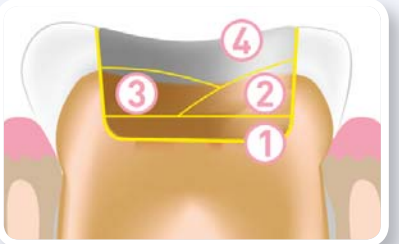

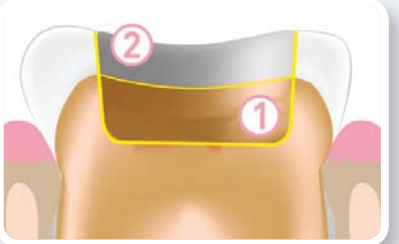

ПОКАЗАНИЯ К ПРИМЕНЕНИЮ:

- *В качестве базового слоя композитного материала, замещающего дентин, при прямых реставрациях I и II классов.*
- *Сэндвич-техника.*
- *Восстановление культи.*

МЕТОДИКА ПРИМЕНЕНИЯ:

- *Материал Jen-Radiance Molar вносится и полимеризуется одной порцией, глубиной до 5 мм.*
- *Заполнение объёма утраченного дентина порциями толщиной до 5 мм (а не послойно) значительно сокращает время, затраченное на реставрацию.*

ТРАДИЦИОННАЯ ТЕХНИКА:

1. *Текучий композит (суперадаптивная подкладка).*
2. *Слой универсального композита.*
3. *Слой универсального композита.*
4. *Слой универсального композита эмалевых оттенков.*

ТЕХНИКА С ИСПОЛЬЗОВАНИЕМ JEN-RADIANCE MOLAR:

1. *Jen-Radiance Molar (до 5 мм один слой).*
2. *Эмалевый слой (универсальный композит по Вашему выбору, мы рекомендуем Jen-Radiance).*

- ***ПРЕИМУЩЕСТВО!** Jen-Radiance Molar очень мягкий, прекрасно моделируется и адаптируется в полости, заполняя все неровности и поднутрения и при этом не липнет к рабочему инструменту.*
- ***ВНИМАНИЕ!** Материал Jen-Radiance Molar требует перекрытия универсальным композитом, мы рекомендуем Jen-Radiance.*

1

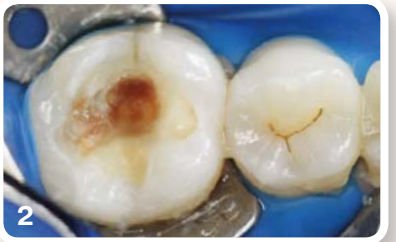
2

3

КЛИНИЧЕСКИЙ СЛУЧАЙ ИЗ ПРАКТИКИ ВРАЧА-СТОМАТОЛОГА ЛИТВИН Т. В.

Литвин Татьяна Викторовна
Практикующий врач-стоматолог, профессиональный консультант компании «JenDental-Ukraine», частная практика, г. Киев.

Исходная ситуация:
Пациентка Н. обратилась в клинику с жалобой на множественный кариес зубов верхней и нижней челюстей. При осмотре во многих зубах жевательной группы выявлены кариозные полости, но пациентка жаловалась на кратковременные острые боли от пищевых раздражителей в зубах 36 и 46.

КЛИНИЧЕСКОЕ ИСПОЛЬЗОВАНИЕ МАТЕРИАЛА JEN-RADIANCE MOLAR

КАРИОЗНАЯ ПОЛОСТЬ II КЛАССА ПО БЛЭКУ, ЗУБ 36

Фото 1. *Кариозная полость II класса по Блэку, зуб 36.*

Фото 2. *Раскрытие кариозной полости. В силу глубокого расположения полости на дне оставлен частично пигментированный плотный дентин.*

Фото 3. *Обработка эмали в течении 30 секунд и дентина в течении 15 секунд ортофосфорной кислотой Phospho-Jen AS и последующее нанесение адгезивной системы Jen-Unibond.*

Фото 4. *Для предупреждения возникновения осложнений кариеса на дно полости наложена кальцийсодержащая прокладка Jen-Line LCF.*

Фото 5. *Дно и вся полость зуба заполнены высоконаполненным композитным материалом Jen-Radiance Molar до уровня перехода дентина в эмаль зуба.*

Фото 6. *Перекрытие полости зуба выполнено опаковым слоем универсального композитного материала Jen-Radiance цвета A3-O. Моделировка бугров.*

Фото 7. *Окончание реставрации проведено оттенком эмали A1-E с последующей шлифовкой и полировкой резинками и щеточками Jiffy (Ultradent).*

продолжение >>>

КЛИНИЧЕСКИЙ СЛУЧАЙ ИЗ ПРАКТИКИ ВРАЧА-СТОМАТОЛОГА ЛИТВИН Т. В.

Литвин Татьяна Викторовна
Практикующий врач-стоматолог, профессиональный консультант компании «JenDental-Ukraine», частная практика, г. Киев.

Фото 8. *Кариозная полость II класса по Блэку, зуб 46.*

Фото 9. *Раскрытие кариозной полости, которая расположена на уровне плащевого пигментированного плотного дентина.*

Фото 10. *Обработка эмали 30 секунд и дентина 15 секунд ортофосфорной кислотой Phospho-Jen AS с последующим промыванием водой в течение 1 минуты.*

Фото 11. *Нанесение адгезивной системы Jen-Unibond и втирание ее в поверхность эмали и дентина соответственно инструкции производителя.*

Фото 12. *Нанесение для улучшения краевого прилегания будущей пломбы жидкого фотополимерного материала Jen LC-Flow цвета A2 на дно полости и в месте перехода.*

Фото 13. *Дно и вся полость зуба заполнены материалом Jen-Radiance Molar в два слоя по 3 мм для придания пластичности будущей реставрации и предупреждения усадки пломбировочного материала.*

Фото 14. *Окончание реставрации проводилось эмалевым оттенком A1-E при помощи гладилок и реставрационных кисточек, смоченных в смоле Jen-Radiance WA для улучшения прилегания и более легкой моделировки бугров.*

Фото 15. *Окончательный вид реставрации зуба 46 после шлифовки резками Jiffy Polishing и щеточкой Jiffy Goat Hair (Ultradent).*

Jen-Radiance WA является 30% наполненным универсальным, рентгеноконтрастным светоотверждаемым композитным моделировочным агентом, который улучшает адаптацию композитных материалов к твердым тканям зуба и не дает композиту липнуть к инструментам.
Jen-Radiance WA можно использовать с любыми композиционными реставрационными материалами микрогибридного типа.

JEN-RADIANCE WA

Моделировочная смола для увлажнения композитных материалов

ПРЕИМУЩЕСТВА:

- *Улучшает адаптацию композитного материала к твердым тканям зуба.*
- *Регулирует плотность материала. Позволяет комфортно работать даже с трудномоделируемыми композитами.*
- *Применяется для всех классов реставраций.*
- *Снижает трудоемкость внесения композита и ускоряет моделировку.*
- *Обеспечивает отсутствие прилипания к инструментам.*
- *Очень удобное и практичное использование в шприце.*

ПОКАЗАНИЯ К ПРИМЕНЕНИЮ:

- *Композитный увлажняющий материал Jen-Radiance WA используется в процессе наложения слоев композита, в случае если композит становится слишком сухим при послойном внесении и/или был удален (при контакте с жидкостью) или разрушен (стерт) ингибированный кислородом слой.*
- *Jen-Radiance WA помогает улучшить скольжение инструмента при процедурах скульптурирования и контурирования.*

1

2

3

КЛИНИЧЕСКИЙ СЛУЧАЙ ИЗ ПРАКТИКИ ВРАЧА-СТОМАТОЛОГА ОХОТСКОЙ Е. Л.

Охотская Екатерина Леонидовна
Практикующий врач-стоматолог,
частная практика, г. Киев.

Исходная ситуация:
Парень, 21 год, обратился в клинику с жалобами на боли в ВНЧС и желанием улучшить форму передних зубов. Была проведена профессиональная чистка зубов и домашнее отбеливание, после чего проведено поднятие прикуса (восстановление стёртых жевательных поверхностей) на нижней и верхней челюсти жевательных зубов.

продолжение >>>

КЛИНИЧЕСКИЙ СЛУЧАЙ ИЗ ПРАКТИКИ ВРАЧА-СТОМАТОЛОГА ОХОТСКОЙ Е. Л.

Охотская Екатерина Леонидовна
Практикующий врач-стоматолог, частная практика, г. Киев.

Фото 1. *Исходная ситуация, общий вид верхней и нижней челюсти.*

Фото 2. *Исходная ситуация, вид с правой стороны.*

Фото 3. *Определение цвета будущей реставрации. Исходный цвет ближе всего в B1.*

Фото 4. *Протравливание ортофосфорной кислотой Phospho-Jen AS, эмали в течение 30 секунд и дентина 15 секунд.*

Фото 5. *Нанесение и втирание в поверхности зубов однокомпонентного адгезива Jen-Unibond.*

Фото 6. *Нанесение жидкотекучего композита Jen LC-Flow B2 на вестибулярную поверхность и в области перехода тканей зуба к матрице.*

Фото 7. *Моделирование анатомических структур опаковым оттенком композита Jen-Radiance (B0,5-O) с постоянной конденсацией с моделировочной смолой Jen-Radiance WA для лучшего прилегания слоев.*

Фото 8. *Моделирование второго эмалевого слоя оттенком (B0,5-E) композита Jen-Radiance.*

Фото 9. *По аналогии проводим реставрацию 21 зуба.*

Фото 10. *Ту же технику используем для воссоздания 12 и 22 зубов.*

Фото 11. *Вид отреставрированных зубов после шлифовки и полировки.*

Фото 12. *Общий вид готовой реставрации после финишной шлифовки и полировки. Зубы имеют натуральный, естественный вид с ярковыраженным эффектом "молодой" эмали.*

Jen-Radiance FCP – текучие композитные краски для цветового моделирования фиссур и других характеристических особенностей реставрируемых зубов, сочетающие в себе высокую степень эстетики, удобство в применении и легкость в работе.

JEN-RADIANCE FCP

Текучие композитные краски

ПРЕИМУЩЕСТВА:

- *Обеспечивает естественную индивидуализацию реставраций с высокими требованиями к эстетике.*
- *Удобное нанесение и практичное использование.*
- *Высокая покрывающая способность.*
- *Удобная консистенция.*

ПОКАЗАНИЯ К ПРИМЕНЕНИЮ:

- *При прямых и непрямых реставрациях для индивидуализации реставрируемых зубов.*
- *В качестве маскирующих агентов для закрытия изменивших цвет тканей зуба.*

ОТТЕНКИ КОМПОЗИТНЫХ КРАСОК:

- *Brown (Коричневый) – для воссоздания натурального цвета фиссур.*
- *Ochre (Оранжевый) – для цветовой коррекции некоторых участков зубов (трещины в молодых и пожилых зубах, табачные пятна и т.п.).*
- *Black (Черный) – для расширения диапазона (изменения оттенков) существующих красок.*
- *White (Белый) – для имитации характеристических особенностей зубов (гиперкальцификация, флюороз и т.п.), в качестве маскирующего агента.*
- *Grey (Серо-голубой) – для характеризации режущего края (голубое свечение молодой эмали, подчеркивание прозрачных оттенков).*

КЛИНИЧЕСКОЕ ИСПОЛЬЗОВАНИЕ КРАСИТЕЛЯ JEN-RADIANCE FCP (BROWN)
ДЛЯ ВОССОЗДАНИЯ НАТУРАЛЬНОГО ЦВЕТА ФИССУР

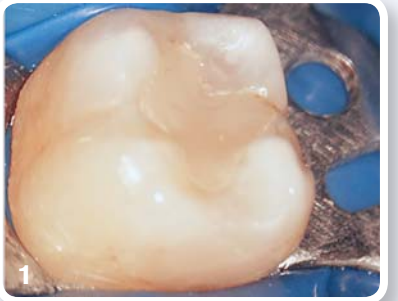

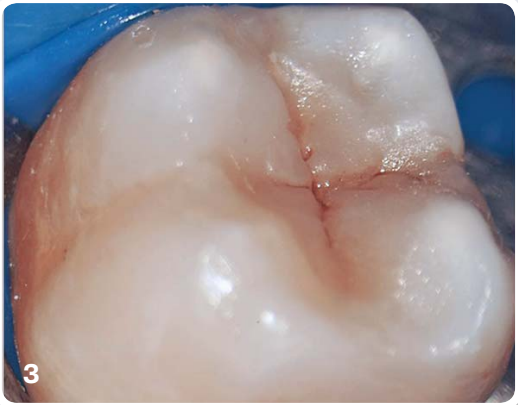

КЛИНИЧЕСКИЙ СЛУЧАЙ ИЗ ПРАКТИКИ ВРАЧА-СТОМАТОЛОГА САПЕЛЮКА А. Б.

Андрей Сапелюк – врач-стоматолог.

Специализация: терапевтическая стоматология, эндодонтист-микроскопист

Стаж работы: 18 лет. Частная стоматологическая практика «ОРИС», г. Ивано-Франковск.

Фото 1. *Запломбированная полость II класса по Блэку.*

Фото 2-3. *Использование красителя Jen-Radiance FCP (Brown) для имитации фиссур натурального зуба.*

JenDental UKRAINE

КОМПОЗИТНАЯ РЕСТАВРАЦИОННАЯ СИСТЕМА “JENDENTAL-UKRAINE”

КОМПЛЕКТАЦИЯ НАБОРОВ JEN-RADIANCE

12-ШПРИЦОВ

Название набора	Оттенки в наборе	Количество материала в наборе
JEN-RADIANCE JR+M, 12x EFF Kit	Jen-Radiance – A2-E - 2 шпр, A2-O - 2 шпр, A3-E - 2 шпр, A3-O - 2 шпр, UO, I Jen-Radiance Molar U (Universal) - 2 шпр.	12 шприцов по 4 гр. / Всего - 48 гр.
JEN-RADIANCE JR+M, 12x OPTI Kit	Jen-Radiance – A2-E - 2 шпр, A3-O - 2 шпр, A2-O, A3-E, A3.5-O, B2-E, B2-O, UO, I (Incisal) / Jen-Radiance Molar U (Universal)	12 шприцов по 4 гр. / Всего - 48 гр.
JEN-RADIANCE JR, 12x EST Kit	Jen-Radiance – A1-E, A2-E, A2-O, A3-O, A3-E, A3.5-O, B2-O, B2-E, B1-E, UO, I SWOP (Super White Opaquer)	12 шприцов по 4 гр. / Всего - 48 гр.

7-ШПРИЦОВ

Название набора	Оттенки в наборе	Количество материала в наборе
JEN-RADIANCE JR Combi Kit, 7x Kit	Jen-Radiance – A2-E, A3-E, A2-O, A3-O / Jen-Radiance Molar U (Universal) Jen LC-Flow – A2, A3 (шприцы по 3 гр.) / Jen Unibond (флакон – 6 гр.) Phospho-Jen AS (шприц 5 мл.)	5 шприцов по 4 гр. + 2 шприца по 3 гр. Всего - 26 гр. + адгезив и травильный гель

6-ШПРИЦОВ

Название набора	Оттенки в наборе	Количество материала в наборе
JEN-RADIANCE JR+M, 6x Kit #3	Jen-Radiance – A2-E, A2-O, UO, A3-E, A3-O, Jen-Radiance Molar U (Universal)	6 шприцов по 4 гр. / Всего - 24 гр.
JEN-RADIANCE JR, 6x Kit #4	Jen-Radiance – A2-E, A2-O, UO, A3-E, A3-O, I (Incisal)	6 шприцов по 4 гр. / Всего - 24 гр.
JEN-RADIANCE JR+M, 6x Kit #5	Jen-Radiance – A1-E, A1-O, A2-E, A2-O, UO, Jen-Radiance Molar U (Universal)	6 шприцов по 4 гр. / Всего - 24 гр.
JEN-RADIANCE JR Bleach Kit, 6x Kit #7	Jen-Radiance – A1-O, B0.5-E, B1-E, B1-O, WOP, SWOP	6 шприцов по 4 гр. / Всего - 24 гр.

4-ШПРИЦА

Название набора	Оттенки в наборе	Количество материала в наборе
JEN-RADIANCE JR, 4x Kit #1	Jen-Radiance – A2-E, A2-O, A3-O, A3-E	4 шприца по 4 гр. / Всего - 16 гр.
JEN-RADIANCE JR+M, 4x Kit #2	Jen-Radiance – A2-E, A3-O, UO, Jen-Radiance Molar U (Universal)	4 шприца по 4 гр. / Всего - 16 гр.
JEN-RADIANCE JR+M, 4x Kit #6	Jen-Radiance – A1-E, A1-O, UO, Jen-Radiance Molar U (Universal)	4 шприца по 4 гр. / Всего - 16 гр.

ООО «СТАМИЛ» – ЭКСКЛЮЗИВНЫЙ ПРЕДСТАВИТЕЛЬ КОМПАНИИ-ПРОИЗВОДИТЕЛЯ «ДЖЕНДЕНТАЛ-УКРАИНА»

Дентальное депо «Стамил»
(044) **22-707-55** / (044) **33-77-323**
(067) **65-77-323** / (095) **33-77-323**

Лукьяновское отделение
(044) **33-77-353** / (067) **65-77-353**
г. Киев, 04116, ул. Бердичевская, 1

info@stamil.ua
www.stamil.ua
www. jendental-ukraine.com